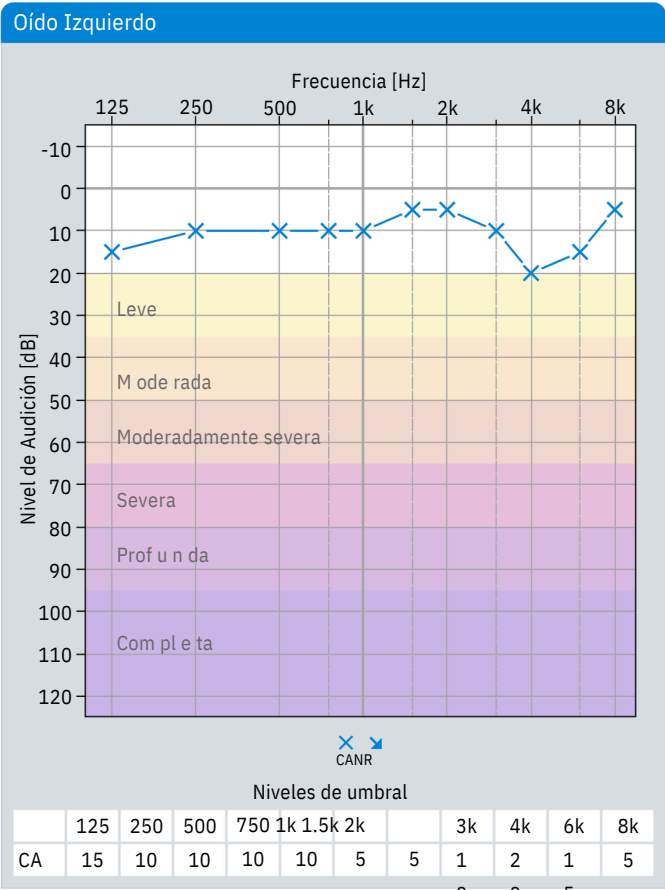
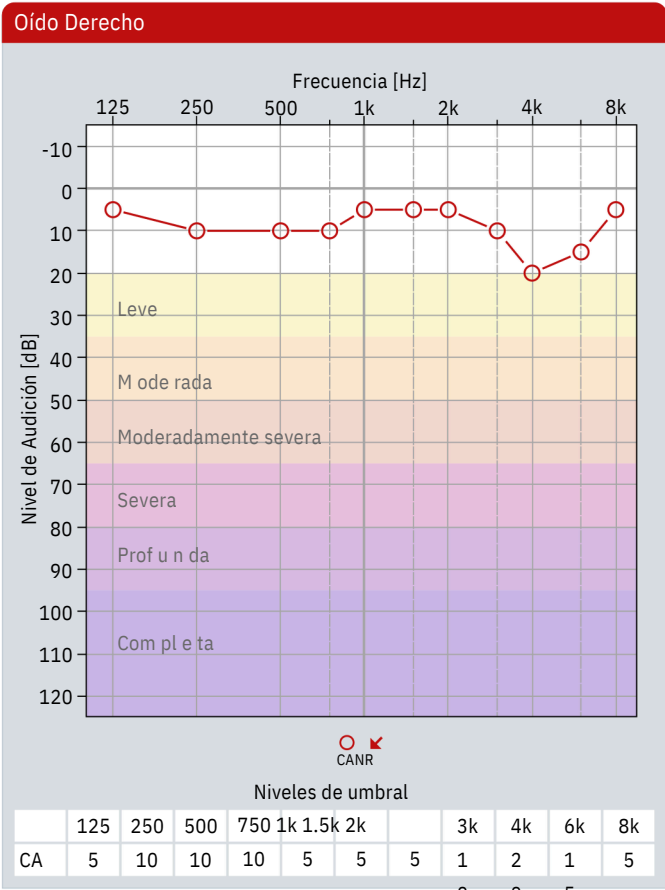


Paciente: **ARTURO CONTRERAS NORIEGA**  
ID: **TECHNIPFMC 1**

Fecha de la sesión: **08/12/2025 09:41 a. m.**

**Audiometría de Tonos Puros**

Grados de pérdida auditiva según la recomendación de la OMS



Dispositivo: MA 25e

Notas: Interpretación del OD

- Audición normal en graves y medias ( $\leq 15$  dB); ligero descenso en frecuencias altas (4–6 kHz), con umbrales aún dentro de normalidad, pero representan un punto de vigilancia.
- NO hay muesca acústica típica (notch) marcada en 4 kHz que indicaría daño por ruido.

Conclusión oído derecho: Audición normal

Interpretación del OI

- Audición normal en graves y medias ( $\leq 15$  dB); ligero descenso en frecuencias altas (4–6 kHz) que representan un punto de vigilancia.
- NO hay muesca acústica típica (notch) marcada en 4 kHz que indicaría daño por ruido.

Conclusión oído izquierdo: Audición normal

Firma: **Dr. Juan Carlos Cruz Domínguez**

Céd. prof. 14244583